

Informatie voor patiënten die een operatie ondergaan voor een nekhernia

Algemeen

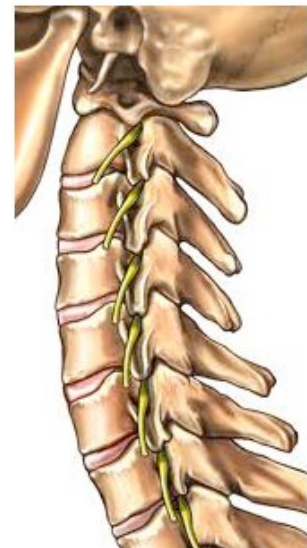Een hernia (Hernia Nuclei Pulposi, HNP) is een uitstulping van de tussenwervelschijf. Deze uitstulping drukt op een zenuw, waardoor pijnklachten ontstaan.

Hernia operaties zijn zeer frequent door neurochirurgen uitgevoerde ingrepen. Van de bijna 11.000 die er elk jaar in Nederland worden gedaan nemen de neurochirurgen er ruim 9000 voor hun rekening. Hernia's kunnen overal in de wervelkolom voorkomen. Het meest voorkomend zijn hernia's onder in de rug, gevolgd door die in de nek. De verhouding rug:nek is ongeveer 7:1.

Anatomie van de halswervelkolom

De halswervelkolom bestaat uit zeven wervels. De meeste bewegingen en de grootste bewegingsmogelijkheid bestaat tussen de atlas en de draaier, resp. de eerste en tweede nekzwervel. Tussen twee wervellichamen ligt telkens een tussenwervelschijf. Deze schijven verhogen de elasticiteit en de bewegingsmogelijkheden van de wervelkolom. De beweeglijkheid tussen twee nekzwervels is maar gering, maximaal niet meer dan 5 graden.

In het wervelkanaal verloopt het ruggenmerg, en telkens tussen twee wervels verlaten links en rechts twee zenuwwortels het wervelkanaal. De meest voorkomende nekhernia's liggen tussen de 6e en de 7e zwervel, maar ze kunnen ook op de andere niveaus voorkomen.



De hernia

Slijtage of degeneratie van een tussenwervelschijf is een normaal proces dat bij iedereen in meerdere of mindere mate plaatsvindt. Daarbij kan de tussenwervelschijf gaan uitpuilen, er kan echter ook een scheur in de vezelring optreden. Hier doorheen kunnen stukken uit de kern naar achteren gedrukt worden in de richting van het wervelkanaal. Meestal scheurt de ring op de zwakste plek, en dat is precies waar de zenuwwortel het wervelkanaal verlaat. Iedereen kan een hernia krijgen, en waarom dit bij de een wel en bij de ander niet gebeurt is niet bekend. Wel zie je hernia's iets vaker in bepaalde families optreden.

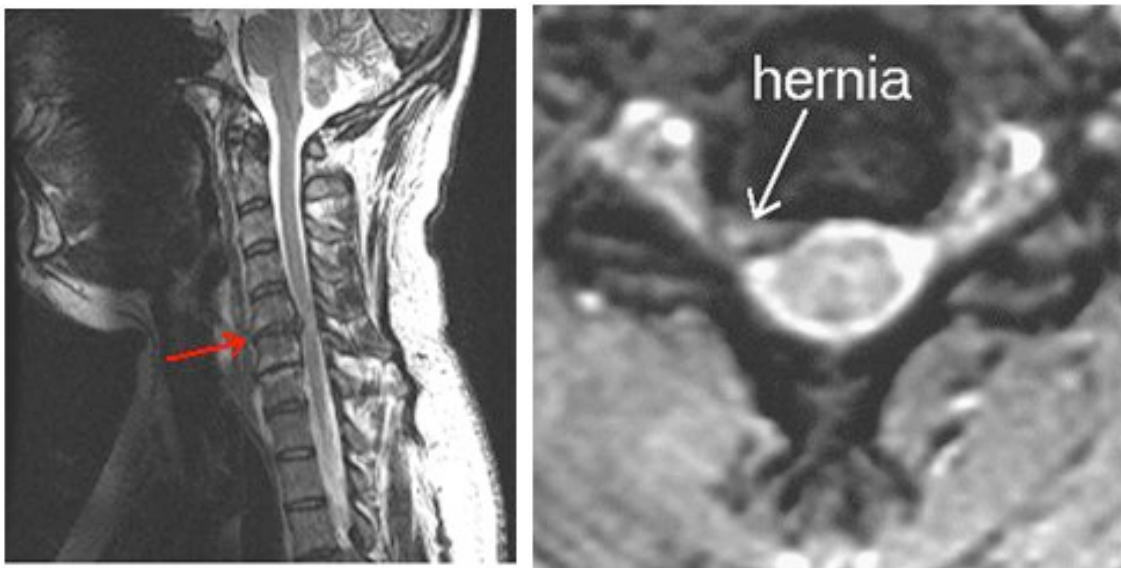
Vaak gaan nekkklachten aan het optreden van een hernia vooraf. De verschijnselen van de hernia bestaan uit pijn die in de arm uitstraalt, eventueel met een doof of prikkelend gevoel. Deze pijn treedt min of meer op in het verzorgingsgebied van de zenuw waarop de druk wordt uitgeoefend, al is dit niet zo typisch als bij de hernia onderin de rug. Druk op de zenuw kan een verlies van functie van de zenuw betekenen.

De functie van de zenuw is tweeledig: de zenuw verzorgt de spieren, maar ook een huidgebied. Iedere zenuw heeft zijn "eigen" spier en huidgebied. De stoornissen die kunnen optreden kunnen bestaan uit verlamningsverschijnselen van een of meer spieren, of een prikkelend dan wel doof gevoel. Omdat bij hoesten, niezen en persen (HNP) de druk in het wervelkanaal wordt verhoogd, dus ook op de zenuwwortel, kan de pijnuitstraling toenemen. Als er sprake is van een grote, meer in het midden gelegen hernia (eventueel bij een al nauw wervelkanaal), kan het zijn dat er vooral druk wordt uitgeoefend op het ruggenmerg. Dit geeft dan verschijnselen aan de benen, zoals loopstoornissen. Dit zijn dezelfde verschijnselen als die welke optreden bij de vernauwing van het wervelkanaal door een benige oorzaak.

Stellen van de diagnose

Om aan te tonen dat de pijn in de arm inderdaad veroorzaakt wordt door het uitstulpen van de tussenwervelschijf moet verder onderzoek gebeuren. Meestal zijn er al "gewone" foto's van de nek gemaakt, die alleen iets zeggen over de botten (wervels) Er zijn 2 soorten onderzoek die de hernia zelf zichtbaar kunnen maken:

- MRI. Dit is het onderzoek van eerste keuze. Het is vooral geschikt voor het zichtbaar maken van de weke delen (tussenwervelschijf, zenuwwortel) maar laat de benige structuren minder goed zien.
- CT-scan met contrast in het wervelkanaal, eventueel samen met een gewoon Röntgenonderzoek van het wervelkanaal. Dit onderzoek is vooral geschikt om de botstructuren weer te geven. Het onderzoek lijkt op de caudagrafie. Dit onderzoek wordt alleen nog in bijzondere gevallen gedaan, nl. wanneer de MRI onvoldoende informatie geeft of om andere redenen niet kan worden verricht.



Links een MRI van een zijaanzicht van de halswervelkolom. Tussen de 5e en 6e nekwerfel is er sprake van een hernia.

Rechts een MRI van een dwarse doorsnede door de tussenwervelschijf. De grijze structuur is het ruggenmerg, omgeven door het hersenvocht (wit). Duidelijk is te zien hoe de uitstulping drukt op de uittredende zenuwwortel.

De operatie

Niet elke hernia hoeft geopereerd te worden. Met rust en fysiotherapie gaan 70 tot 80% van alle hernia's vanzelf weer over. Men moet dus niet te vroeg besluiten tot operatie, aan de andere kant is het zo, dat bij te lang wachten het herstel na een ingreep vertraagd kan zijn. In het algemeen houdt men aan niet eerder dan na 6 weken te opereren (tenzij er een spoedindicatie bestaat), maar wel binnen 6 maanden als de klachten dan nog bestaan.

Er zijn twee soorten van operatie-indicaties:

- Absoluut. Wanneer uitval bestaat van de zenuw die zo ernstig is dat bijvoorbeeld verlamingsverschijnselen hierdoor veroorzaakt worden. Ook is druk op het ruggenmerg meestal een aanleiding om tot een operatie te adviseren.
- Relatief. Wanneer pijn bestaat waar de patiënt zo veel last van heeft dat hij met deze pijn niet goed kan functioneren. Het subjectieve klachtenpatroon speelt hier dus een doorslaggevende rol, zodat de patiënt eigenlijk zelf moet beslissen of een operatie al dan niet moet doorgaan, mits hiervoor natuurlijk een indicatie bestaat.

Er zijn een aantal mogelijkheden om een nekhernia te opereren. Het is nooit aangetoond, dat de ene mogelijkheid beter is dan de andere, zodat iedere operateur die techniek toepast die hij heeft geleerd, goed beheerst en waarin hij vertrouwen heeft.

De verschillende mogelijkheden zijn:

- Vanuit de achterzijde. Deze methode wordt betrekkelijk weinig toegepast. Er kan een grotere of kleinere benadering plaatsvinden van de zenuwwortel, waarbij het erop neerkomt, dat aan de achterzijde ruimte wordt gemaakt op de plek waar de zenuwwortel het wervelkanaal verlaat. De ingreep noemt men een foraminotomie.
- Bij Nedspine gaat de operatie altijd vanuit de voorzijde. Aan de linkerzijde van de hals wordt een snee van ongeveer 4 tot 5 cm gemaakt, van waaruit de voorkant van de wervelkolom gemakkelijk kan worden bereikt. Doordat strottenhoofd, luchtpijp en slokdarm naar opzij worden weggehouden is het een benadering van voren. Het maakt niet uit aan welke kant de klachten zitten, omdat vanuit deze toegang beide zijden bereikt kunnen worden. Degenen die deze benadering toepassen doen deze operatie met of zonder vastzetten van de wervels aan elkaar (spondylodese).
 - met vastzetten. Na het verwijderen van de tussenwervelschijf vanuit de voorkant en het vrijleggen van de uittredende zenuwen kan de tussenwervelruimte worden opgevuld. Dit kan met eigen bot (meestal uit de bekkenkam), met kunstbot, met botcement of met een kooitje uit titanium (cage) of een andere kunststof. Ook kan er een plaatje met schroeven worden aangebracht.
 - zonder vastzetten. Na het verwijderen van de tussenwervelschijf wordt alles zo gelaten.

Bij Nedspine wordt altijd een kooitje van kunststof (PEEK) geplaatst, dat gevuld is met materiaal dat de botaangroei stimuleert.

Hoe gek het ook klinkt, ook van deze verschillende methodes is nooit overtuigend bewezen dat de ene beter is dan de andere. De voorkeur voor een van beide methodes is weer een kwestie van persoonlijke voorkeur van de operateur en ervaring. Zowel voor de ene als voor de andere methode zijn overtuigende argumenten aan te voeren. De nek wordt door het vastzetten niet merkbaar minder beweeglijk.

Vaak zijn er vragen over de grootte van de incisie. "Kan het door een sleutelgat?" is een veel gehoorde vraag. Het antwoord is ja, alleen moet de sleutel er wel in passen. Een snee wordt nooit groter dan nodig, maar wel voldoende om betrouwbaar en veilig de hernia te verwijderen, de zenuw vrij te leggen en het kunststof kooitje te plaatsen. De snee wordt altijd precies in de z.g. huidlijnen gelegd en vaak kan een al aanwezige huidplooi worden benut.

Na de operatie gaat de patiënt naar de uitslaapkamer. Gebruikelijk zijn wat slikklachten en eventueel wat heesheid, hetgeen in enkele dagen weer verdwijnt. De volgende dag mag hij of zij alweer opstaan, en in veel gevallen naar huis. Een specifieke nabehandeling is er niet, een halskraag wordt niet voorgeschreven. Het is voldoende het twee of drie weken kalm aan te doen, waarna de oude activiteiten weer mogen worden hervat. Bij controle na zes weken wordt bekeken of fysiotherapie nog nodig is voor bij voorbeeld gespannen nekspieren.

Risico's

Zoals bij iedere operatie zijn er ook bij de nekhernia-operatie zekere risico's. De kans van optreden hiervan is echter zeer gering, het betreft immers een routineoperatie die bij Nedspine vele malen per jaar wordt uitgevoerd. Een nabloeding of beschadiging van een stembandzenuw met (al dan niet voorbijgaande) heesheid is een zeldzame complicatie. Wel beschreven, maar nog veel zeldzamer is de beschadiging van de slokdarm. Dit is wel een hele ernstige complicatie.

Recidief

In het algemeen is 80 tot 90% van de patiënten na een nekhernia-operatie met het resultaat tevreden. Een recidief is het opnieuw optreden van een hernia op dezelfde plaats en aan dezelfde kant. Bij een nekhernia wordt dit vrijwel nooit gezien. Wel kan een hernia op een ander niveau optreden. Men beweert dat de aangrenzende niveaus een wat hogere belasting te verduren zouden krijgen, wat het ontstaan van een aangrenzend probleem bevordert. In de praktijk komt het echter zelden voor. Veel gebruikelijker is de combinatie van een nek- en rughernia. Het gaat immers om hetzelfde slijtageproces.

Datum laatste revisie van deze tekst: juli 2011

Waar "hij" staat kan ook "zij" gelezen worden